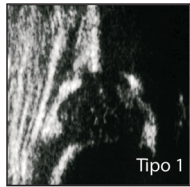


PROGRAMMA DI PREVENZIONE DELLA LUSSAZIONE DELL'ANCA

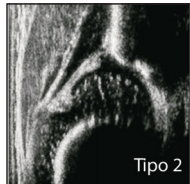Cognome e Nome
 Nato il
 Li Eco

M F

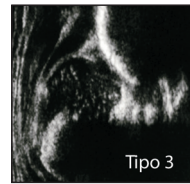
POVATEX s.a.s.
 CE prodotti brevettati MADE IN ITALY



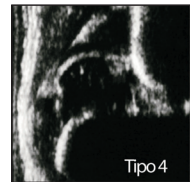
Tipo 1



Tipo 2

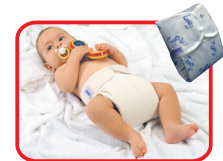

Tipo 3



Tipo 4

Anca	Tipo secondo GRAF		Cotile osseo Angolo osseo Alfa	Ciglio osseo	Cotile cartilagineo Angolo cartilagineo Beta	Età	Indicazioni	Terapia
	S N	D X						
		TIPO I anca matura	buono $\alpha \geq 60^\circ$	a spigolo/ smusso	coprente I a $\beta < 55^\circ$ (sottile, ben coprente) I b $\beta > 55^\circ$ (a base larga, di corta copertura)	ogni età		PREVENZIONE (dalla nascita al controllo ecografico): pannetto morbido Baby Giò in sostituzione al doppio pannolino
		TIPO II a (+) immaturità fisiologica → adeguata all'età	sufficiente in rapporto all'età $\alpha = 50-59^\circ$ (è presente un sufficiente grado di maturità - vedi ecometro)	arrotondato	coprente	0 - 12 settimane		<ul style="list-style-type: none"> • Mutandina Giò • Divaricatore Dinamico Ideal Graf tipo 2 • Salopette Giò Visita ortopedica
		TIPO II a (-) immaturità fisiologica → deficit di maturazione	deficitario $\alpha = 50-59^\circ$ (non è presente un sufficiente grado di maturità - vedi ecometro)	arrotondato	coprente	> 6 - 12 settimane		
		TIPO II b ritardo di ossificazione	deficitario $\alpha = 50-59^\circ$	arrotondato	coprente	> 12 settimane		
		ECCEZIONE: Tipo II In caso di ossificazione tardiva	deficitario	a spigolo!	coprente (esogeno per l'ossificazione tardiva!)	ogni età		
		TIPO II c (anca critica) II c stabile/II c instabile	gravemente deficitario $\alpha = 43-49^\circ$	arrotondato/ appiattito	al limite della copertura $\beta < 77^\circ$	ogni età		
		TIPO D anca in via di decentrata → $\beta > 77^\circ$	gravemente deficitario $\alpha = 43-49^\circ$	arrotondato/ appiattito	compresso $\beta > 77^\circ$			Visita ortopedica
		Tipo III a Anca decentrata → $\alpha < 43^\circ$	insufficiente $\alpha < 43^\circ$	appiattito	compresso cranialmente senza alterazioni strutturali (assenza di ecogenicità)			<ul style="list-style-type: none"> • Divaricatore Superior Graf
		Tipo III b anca decentrata → $\alpha < 43^\circ$	insufficiente $\alpha < 43^\circ$	appiattito	compresso cranialmente senza alterazioni strutturali (presenza di ecogenicità)	ogni età		
		Tipo IV anca decentrata → $\alpha < 43^\circ$	insufficiente $\alpha < 43^\circ$	appiattito	compresso caudalmente pericondrio prossimale con decorso orizzontale o avvallato	ogni età		



NUCLEI CEFALICI FEMORALI PRESENTI ASSENTI

CENTRO ECOGRAFICO DI.....