STUDI E RICERCA
PEDIATRICA

GiO

Linea Pediatrica Ortopedica

DIAGNOSI PRECOCE E PREVENZIONE DELLA DISPLASIA EVOLUTIVA DELL'ANCA

POVATEX s.a.s.
CE prodotti brevettati MADE IN ITALY
Per ulteriori informazioni - Tel. 0833 62 28 01 - Fax 0833 62 55 62
www.povatex.it - e-mail: info@povatex.it cell. 347 88 27 311

Divisione di Neonatologia, Dipartimento di Ostetricia e Ginecologia
Università di Berna (CH - Svizzera)

DIAGNOSI PRECOCE DELLA DISPLASIA EVOLUTIVA DELL'ANCA DEL NEONATO

M. Amato, R. Claus, B. Frei, H. Schneider

Introduzione

Vari sono i metodi di diagnosi precoce della Displasia Evolutiva dell'Anca (DEA) riportati in letteratura negli ultimi 50 anni. PUTTI nel 1928 riporta i primi risultati di un programma screening in Italia e Howorth nel 1923 fu il pioniere di tali studi negli Stati Uniti.

Da allora numerosi lavori scientifici hanno confermato gli eccellenti risultati ottenuti instaurando un trattamento precoce della DEA, la più frequente anomalia dell'apparato locomotore riscontrabile alla nascita. Circa il 96% dei pazienti affetti e trattati tempestivamente sviluppano anche radiologicamente e funzionalmente normali. Più tardiva è la diagnosi, minori sono le possibilità che si ottengano risultati terapeutici soddisfacenti. Uno screening clinico, usando le manovre di Ortolani e Barlow, fa parte oggigiorno dell'esame di routine del neonato, pur avendo i suoi limiti. Se misconosciuta, una DEA porta inevitabilmente a degenerazione dell'articolazione coxo-femorale (1). R. Graf e collaboratori hanno introdotto nel 1980 l'uso della Ultrasonografia (US) nella diagnosi precoce della DEA. L'esperienza degli autori con tale metodica, applicata a 500 anche di neonati venuti alla luce nel 1989 presso il reparto di Neonatologia dell'Università Frauenklink di Berna, ha permesso di confermare che l'Ultrasonografia è oggigiorno il metodo più utile e fedele nell'esame dell'anca del neonato.

Eziologia della DEA

Non si conosce una causa unica della DEA. Viene postulata una eziologia multifattoriale additando quali cause una predisposizione del soggetto alla instabilità dell'anca e fattori concomitanti di rischio che influenzano la successiva dislocazione. Taluni fattori meccanici agirebbero negli ultimi tre mesi di gestazione quando lo spazio a disposizione del feto nella cavità intrauterina comincia a scarseggiare. Presentazione podalica o altre anomalie di posizione possono influenzare negativamente lo sviluppo della cavità acetabolare. Il ruolo degli estrogeni materni o di ormoni in genere che influenzano il rilassarsi della pelvi materna durante il parto, sembrano avere un influsso anche sui legamenti pelvici e capsulari del neonato.

La più alta incidenza di DEA nelle femmine sembra correlarsi con una aumentata escrezione urinaria di estradiolo che favorirebbe una certa lassità capsulare e quindi l'instabilità dell'anca. Lo stimolo più efficace ad un normale sviluppo osseo è costituito da normali rapporti di contatto tra acetabolo e testa femorale durante tutto il primo anno di vita. E' facile comprendere l'enorme capacità di rimodellamento e recupero di un'eventuale patologia dell'anca diagnosticata precocemente in età neonatale (7).

Terminologia

Il termine instabilità dell'anca ricorre spesso nel capitolo riguardante la DEA. L'instabilità viene classificata in tre tipi:

1) Lussazione
2) Sublussazione
3) Displasia

Un anca del tipo 1 (Lussazione) si manifesta con una manovra di Ortolani positiva in cui la testa femorale si lascia lussare completamente al di fuori della cavità acetabolare.

Nell'anca di tipo 2 (Sublussazione) la testa femorale è solo parzialmente al di fuori della cavità acetabolare. E' instabile ma non dislocata.

Nell'anca di tipo 3 (Displasia) la testa femorale è contenuta nella cavità acetabolare ma la cavità stessa non è completamente sviluppata. Tale anca ha buone possibilità di recupero spontaneo nel giro di poche settimane se individuata in tempo.

Tecniche Diagnostiche

Raggi X: una valutazione radiologica di routine dell'anca del neonato è inconcepibile. Molti punti di repere non sono visibili ai raggi-x in epoca neonatale essendo ancora in fase cartilaginea e quindi radiolucenti. Di conseguenza, nel neonato, una negatività dei reperti radiologici non esclude una presenza di un'anca dislocata. I primi segni radiologici certi di un'anca dislocata si possono apprezzare a sei settimane di vita. Il periodo in cui una radiografia risulta più efficace dal punto di vista diagnostico è intorno al quarto mese di vita.

Ultrasonografia: come in altri campi della medicina, l'ultrasonografia ha apportato notevoli innovazioni anche nel campo della DEA. Grazie alla non invasività di questa metodica, l'indagine ecografica consente di visualizzare fin dalla nascita sia le strutture ossee sia quelle ialine e fibro-cartilaginee che costituiscono l'articolazione coxo-femorale. Con l'uso di apparecchi real-time con sonde lineari da 5 e 7,5 MHz è possibile identificare i diversi punti di repere necessari alla valutazione anatomica dell'anca secondo criteri messi a punto da R. Graf e i suoi collaboratori nel 1980.

Punti ecografici di repere

Posizionando il paziente in decubito laterale a gambe lievemente flesse e l'anca in lieve rotazione interna, è possibile apprezzare le varie strutture che costituiscono l'anatomia dell'anca (6) [fig. 1].

Fig. 1 – **Dettagli anatomici schematici dell'anca**

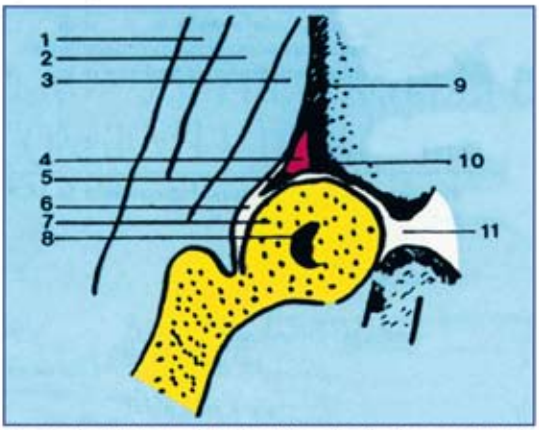

Procedendo dalle strutture laterali a quelle mediali è possibile distinguere ultrasonograficamente:

1. il muscolo gluteo massimo
2. il muscolo gluteo medio
3. il muscolo gluteo minimo
4. la cartilagine ialina acetabolare
5. il labbro acetabolare
6. la capsula cartilaginea
7. la testa femorale
8. il centro di ossificazione femorale
9. l'osso ileo
10. il margine cotiloideo
11. la cartilagine a Y

Punti di repere fondamentali nell'esame ecografico dell'anca sono: il margine inferiore dell'osso ileo (9), il labbro acetabolare (5) e il margine cotiloideo (10). Tenendo presenti questi tre punti è possibile tracciare tre linee in base alle quali si formano l'angolo alfa e l'angolo beta fondamentali nella classificazione dei vari tipi di anca (5) (Fig. 2):

1. Linea di base: tracciata dal punto di inserzione della capsula sull'ileo perpendicolarmente ad esso;
2. Linea del tetto acetabolare: tracciata dal margine o ciglio cotiloideo al margine inferiore dell'osso ileo;
3. Linea di inclinazione: tracciata dal ciglio cotiloideo al labbro acetabolare;

4. Angolo alfa: formatosi tra la linea 1 e 2;

5. Angolo beta: formatosi tra la linea 1 e 3.

Classificazione dei tipi di anca

In base alla sua morfologia ed ai valori degli angoli alfa e beta è possibile tipizzare quattro tipi principali di anca ed alcuni sottotipi (8) (Fig. 3-4):

1. Anca tipo 1: è l'anca normale con acetabolo ben conformato, ciglio cotiloideo a spigolo, labbro acetabolare che ricopre la testa del femore, angolo alfa > 60 gradi e angolo beta < 55 gradi. Nell'anca 1b la cartilagine acetabolare è più corta, a base più larga e l'angolo beta è > 55 gradi.

2. Anca tipo 2: (sottotipo a, b, c, d). In questo caso il ciglio cotiloideo è arrotondato, la cartilagine acetabolare ancora ricoprente la testa femorale con larga base di impianto.
Nel tipo 2a si parla di immaturità fisiologica del tetto acetabolare. Il tipo 2b è patologico per lattanti oltre i 3 mesi di vita. L'angolo alfa è compreso tra 50 e 59 gradi e l'angolo beta è > 55 gradi.
Le anche 2c e 2d sono in fase di prelussazione.

3. Anca tipo 3: nelle anche di questo tipo (sottotipo a e b) il ciglio cotiloideo è piatto, il labbro acetabolare è dislocato verso l'alto e nel tipo 3b è particolarmente esogeno, segno di degenerazione istologica dei tessuti. L'angolo alfa è < 43 gradi e l'angolo beta è > 77 gradi.

4. Anca tipo 4: (lussazione). Si tratta di situazioni in cui la testa femorale è fuori dalla cavità acetabolare displastica ed è protetta verso l'alto. Il labbro acetabolare è compresso verso il basso.

Fig. 2 – **Linee ed angoli per la valutazione ecografica dell'anca.**

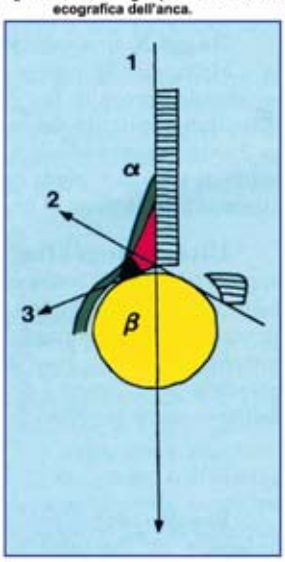

Fig. 3 – **Tipi di anche secondo Graf.**

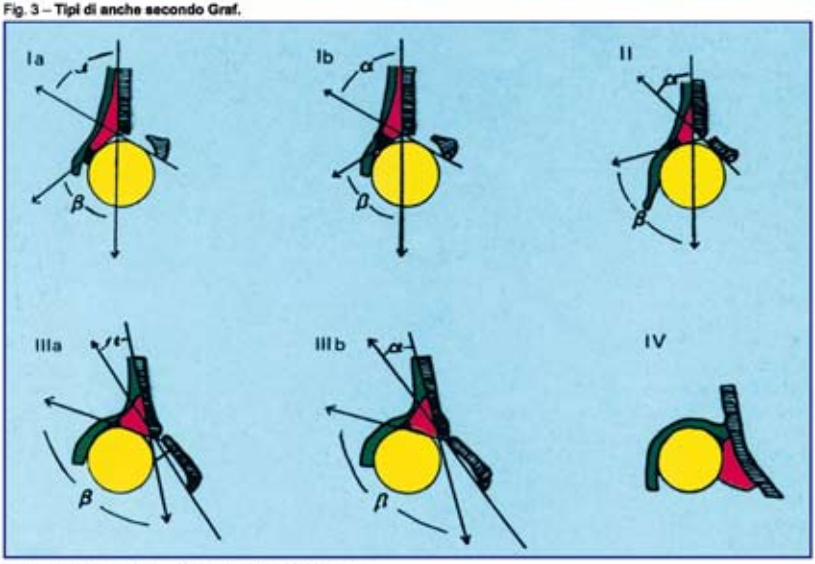

Fig. 4 – Criteri per la classificazione dei vari tipi di anca.

TIPO						CONFORMAZIONE OSSEA DELL'ACETABOLO	CIGLIO OSSEO	CARTILAGINE ACETABOLARE	> α	> β
I	Ogni età	Anche con buona centratura	Puntuale ossificazione	a	Anca Matura	buona	a spigolo vivo	sottile e coprente	> 60°	< 50°
				b	Anca Matura	buona	a bordo smusso	a base larga, coprente	> 60°	> 55°
II	Sottogruppo in rapporto all'età		Ritardo di ossificazione: Fisiologia	a	Deficit di maturazione (fino al 3° mese)	sufficiente	arrotondato	a base larga, coprente	50° - 59°	> 55°
			Ritardo di ossificazione: Patologia	b	Deficit di maturazione (oltre al 3° mese)	sufficiente	arrotondato	a base larga, coprente	50° - 59°	> 55°
				c	Anca compromessa o critica (qualsiasi età)	scarsa	da arrotondato ad appiattito	a base larga, al limite della copertura	43° - 49°	70° - 77°
D	Anca in via di decentratura (ogni età)					scarsa	da arrotondato ad appiattito	a base larga, al limite della copertura	43° - 49°	> 77°
III	Ogni età	Anche decentrate		a		insufficiente	appiattito	ampia, spostata in alto senza alterazioni strutturali	< 43°	> 77°
				b		insufficiente	appiattito	ampia, spostata in alto senza alterazioni strutturali		
IV						insufficiente	appiattito	ampia, spostata in basso	non misurabili	

Conclusioni

La prevenzione di una certa affezione può essere assoluto o relativa. Assoluta se elimina totalmente la malattia come nel caso delle immunizzazioni attive e relative, come nel caso del cancro, se la prevenzione consiste in una diagnosi precoce. Molte affezioni dell'apparato muscolo-scheletrico sono in una prima fase asintomatiche per cui lo screenign delle popolazioni a rischio rientra certamente in un programma utile di individuazione precoce (9). Circa lo 0,6% delle anche dei neonati sono instabili mentre solo il 2,5 per mille sono lussate. È stato riscontrato che il 50% e più delle DEA non è diagnosticata in epoca neonatale al semplice controllo clinico. I falsi negativi son per lo più dovuti alla scarsa sensibilità dei comuni test clinici in uso (manovra di Ortolani e Barlow) e in secondo luogo al fatto che non tutte le anche patologiche sono già dislocate in epoca neonatale (2). Lo scopo principale dell'esame mediante ultrasonografia è appunto la individuazione dei soggetti con **displasia acetabolare** in età neonatale che potenzialmente può sfociare in DEA se non diagnosticata tempestivamente (10).
Anamnesicamente diversi sono i fattori di rischio associati a DEA: sesso femminile, anamnesi familiare positiva alla DEA, presentazione di podice, ritardo di crescita intrauterina, oligoidramnios, rottura prematura delle membrane, parto gemellare, gestazione prolungata, peso eccessivo alla nascita. Nei neonati a rischio la sonografia permette oggigiorno di analizzare, senza pericolo di radiazioni, i componenti anatomici dell'articolazione coxo-femorale, dando la possibilità di ripetere i controlli a intervalli prestabiliti (11). In base alla classificazione ideata dal Prof. Graf e collaboratori è possibile formulare precise indicazioni terapeutiche. Mentre l'anca tipo 2a è ancora fisiologica, la 2b (oltre i 3 mesi di vita) va soggetta a controllo a distanza di 6-8 settimane. Dal tipo 3a in poi è d'uopo intervenire con le usuali tecniche ortopediche atte a mantenere l'articolazione dell'anca in posizione ridotta alleviando il carico sull'acetabolo.
In accoro con l'esperienza di altri centri, ci sembra di poter concludere che l'ultrasonografia dell'anca in forma di screening (3), o quanto meno riservata ai casi a rischio, ha dimostrato, in mani esperte, di essere un valido ausilio al pediatra nella diagnosi precoce della DEA già in epoca neonatale.

Bibliografia

1. **Asher MA.**: Screening for congenital dislocation of the hip, scoliosis and other abnormalities affecting the musoloskeletral system.
2. **Berman L., Klenerman L.**: The ultrasound appearance of positive hip instability tests. Clin. Radiol. 117-120 (1987).
3. **Clarke NMP**: Ultrasound screening for hip abnormalities. Br. Med. J. 1026-1029 (1986).
4. **Clarke R.**: The diagnosis of congenital hip joint, dislocation by ultrasonic compound treatment. Arch. Orthop. Trauma Surg. 97: 117-133 (1980).
5. **Graf R.**: The ultrasonic image of the acetabular rim in infants. Arch. Orthop. Trauma Surg. 99: 35-41 (1981).
6. **Graf R.**: Die anatomischen Strukturen der Säuglings-hufte und hire sonografische Darstellung. Morphol. Med. 2: 29-28 (1982).
7. **Graf R.**: Ultrashall Diagnostik bei Säuglingshuftn. Orthop. Prox. 8: 583-624 (1982).
8. **Graf R.**: Classification of hip joint dysplasia by means of sonography. Arch. Orthop. Trauma Surg. 102: 248-255 (1984).
9. **Novck G., Gheiman B., Schneider M.**: Sonography of the neonatal and infant hip. A.J.R. 141: 639-642 (1983).
10. **Schulz R., Zieger M.**: The present standard of ultrasonography in newborn and young infant hips. Ann. Radiol. 29: 681-685 (1986).
11. **Zieger M.**: Ultrasonography of the infant hip. Clinical application. Pediatr. Radiol. 17: 226-232 (1987).

PROGRAMMA DI PREVENZIONE DELLA LUSSAZIONE DELL'ANCA

POVATEX s.r.l. CE prodotti brevettati

Giò

Cognome e Nome .....
Nato il .....
Lì ..... Eco .....

M ☐ F ☐

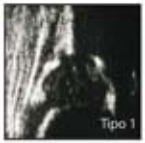

Anca SN	Anca DX	Tipo secondo GRAF	Cotile osseo Angolo osseo Alfa	Ciglio osseo	Cotile cartilagineo Angolo cartilagineo Beta	Età	Indicazioni	Terapia
		TIPO I anca matura	buono α ≥ 60°	I a spigoloso I b smussato	coprente I a β < 55° (sottile, ben coprente) I b β > 55° (a base larga, di corta copertura)	ogni età		PREVENZIONE (dalla nascita al controllo ecografico): • Pannetto morbido Baby Giò in sostituzione al doppio pannolino
		TIPO II a (+) immaturità fisiologica → adeguata all'età	sufficiente in rapporto all'età α = 50-59° (è presente un sufficiente grado di maturità - vedi ecometro)	arrotondato	coprente	0 - 12 settimane		• Mutandina Giò
		TIPO II a (-) immaturità fisiologica → deficit di maturazione	deficitario α = 50-59° (non è presente un sufficiente grado di maturità - vedi ecometro)	arrotondato	coprente	> 6 - 12 settimane		
		TIPO II b ritardo di ossificazione	deficitario α = 50-59°	arrotondato	coprente	> 12 settimane		• Divaricatore Dinamico Ideal Graf tipo 2
		ECCEZIONE: Tipo II In caso di ossificazione tardiva	deficitario	spigoloso	coprente (esogeno per l'ossificazione tardiva!)	ogni età		
		TIPO II c (anca critica) II c stabile/II c instabile	gravemente deficitario α = 43-49°	arrotondato/ appiattito	al limite della copertura β < 77°	ogni età		• Salopette Giò Visita ortopedica
		TIPO D anca in via di decentratura → β > 77°	gravemente deficitario α = 43-49°	arrotondato/ appiattito	compresso β > 77°	ogni età		Visita ortopedica
		Tipo III a Anca decentrata → α <43°	insufficiente α <43°	appiattito	compresso cranialmente senza alterazioni strutturali (assenza di ecogenicità)	ogni età		• Divaricatore Superior Graf
		Tipo III b anca decentrata → α <43°	insufficiente α < 43°	appiattito	compresso cranialmente senza alterazioni strutturali (presenza di ecogenicità)	ogni età		
		Tipo IV anca decentrata → α <43°	insufficiente α <43°	appiattito	compresso caudalmente pericondrio prossimale con decorso orizzontale o avvallato			

NUCLEI CEFALICI FEMORALI PRESENTI .... ☐ ASSENTI .... ☐ CENTRO ECOGRAFICO DI.....

PRINCIPALI POSTURE LUSSANTI

In ognuna di queste diverse posizioni le componenti dell'articolazioni dell'anca vengono compresse e ne vengono alterati i reciproci rapporti, così da mal influenzare lo sviluppo morfologico di ogni singola componente.

Bibliografia

Novembri - Pagliazzi - Flori - Generoso - Solito et al, Ortopediatria (Collana Specialistica Pediatrica), S.E.E., Firenze (1996) ISBN 88-8465-003-8

Allgemeines und orthopädisches Landeskrankenhaus STOLZALPE

(Ärztlicher Leiter: a.o. Univ.-Prof. Prim. Dr. R. Graf)

Abteilung für Orthopädie

Vorstand: a.o. Univ.-Prof. Prim. Dr. R. Graf

Steiermärkische Krankenanstalten Ges. m. b. H.

Gio-Povatex
Angelo Orlando
Via A. Manzoni 58
I-73056 Taurisano (Le)
Italien

Stolzalpe, 24.10.1995

Sehr geehrter Herr Orlando,

Sie haben uns freundlicherweise einige Exemplare Ihrer "Mutandina GIO" zum Testen zur Verfügung gestellt.
Als Ersatz für das sog. breite Wickeln, das aber keine Therapie, sondern nur "Prophylaxe" bzw. Hüft-"Hygiene" (bei den physiologisch unreifen Typ 2a-plus- Gelenken) darstellt, könnten Ihre Produkte allerdings ohne weiters alternativ verwendet werden.

Nochmals besten Dank für Ihre Zusammenarbeit.

Mit freundlichen Grüßen von der Stolzalpe

Doz. Dr. Christian Tschauner

Prim. Prof. Dr. Reinhard Graf

Egregio Signor Orlando,

Abbiamo esaminato il vostro quantitativo di campioni della "Mutandina GIO", da voi messi a disposizione. Dopo vari tests, siamo giunti alle seguenti conclusioni: il suo prodotto, può senz'altro essere impiegato come profilassi nella "Igiene dell'anca". Nelle articolazioni fisiologicamente immature del tipo "2a più" offre un valido aiuto per una corretta maturazione delle anche, in sostituzione del doppio-panno.

Ancora una volta molti ringraziamenti per la sua collaborazione.

Con cordiali saluti da Stolzalpe

Landeskrankenhaus Stolzalpe
A-8052 Stolzalpe

Gentile Prof./Dott.,

si fa presente che la Mutandina Correttiva Giò, la Salopette Correttiva Giò, il Divaricatore Dinamico Giò e il Divericatore IDEAL Graf apprtengono alla Classe I dei Dispositivi Medici e sono riconducibili per omogeneità funzionale ai seguenti codici del Nomenclatore Tariffario delle Protesi (vedi Fac Simile):

- **Mutandina Correttiva Giò** (Mis...) riconducibile per omogeneità funzionale al codice nr. 06.12.15.012 del Nomenclatore Tariffario delle Protesi.

- **Salopette Correttiva Giò** (Mis...) riconducibile per omogeneità funzionale al codice nr. 06.12.15.012 del Nomenclatore Tariffario delle Protesi.

- **Divaricatore Dinamico Giò Ideal Graf Tipo 2** (Mis...) riconducibile per omogeneità funzionale al codice nr. 06.12.15.015 del Nomencladore Tariffario delle Protesi.

- **Divaricatore Superior Graf** (Mis...) riconducibile per omogeneità funzionale al codice nr. 06.12.15.018 del Nomenclatore Tariffario delle Protesi.

Si ricorda, inoltre, che l'ASL copre il costo dell'articolo scelto solo fino all'importo della "tariffa" indicata nel Nomenclatore Tariffario delle Protesi.

Fac Simile

REGIONE PUGLIA

AZIENDA U.S.L. LE/2 – MAGLIE

1)
Assistito ..... Tel. .....
nato a ..... il ..... U.S.L. di appartenenza .....
residente a ..... in via ..... N. .....

2) **PIANO RIABILITATIVO**
(a norma Art. 2 del D.M. 2-3-1984)

A) Diagnosi circostanziata:
.....
.....
.....
.....
.....

B) Programma terapeutico (tempi d'impiego, controlli, variazioni, controindicazioni, significato riabilitativo fisico o psichico, ecc.):
.....
.....
.....
.....
.....

C) Prescrizione dettagliata della protesi:
Mutandina Correttiva Giò (Mis...)
riconducibile per omogeneità funzionale al
codice nr. 06.12.15.012 del Nomenclatore
Tariffario delle Protesi.

Visto di convalida (*)
(timbro e firma)

Il Medico prescrivente
(timbro e firma)

Data .....

SPEDIZIONE: Bolla di Spedizione N. .....

del ..... Ufficio Postale .....

COMUNICAZIONE DELL'AVVENUTA CONSEGNA
(a norma dell'art. 6 del D.M. 2-3-1984)

Raccomandata N. ..... **L'Officina Ortopedica**

3) **PREVENTIVO N.** ..... **DATA** .....
dell'Officina Ort. (prescelta dall'Assistito): .....
.....
Firma dell'assistito .....
.....
.....

CODICE	Q	PREZZO	IMPORTO
Timbro e Firma dell'Officina			

AUTORIZZAZIONE: ..... Prot. N. .....
in relazione alla prescrizione di cui al punto 2 e al preventivo punto 3 si autorizza la fornitura / riparazione della protesi .....
per l'importo di L. ..... (.....)

Non si autorizza per .....
.....
con riserva di proprietà SI' ☐ NO ☐

Il Responsabile Amm.vo
(timbro e firma)

Il Responsabile Sanitario
(timbro e firma)

Data .....

COLLAUDO (a norma art. 6 D.M. 2-3-84)
Data .....

DICHIARAZIONE DI RICEVUTA DI GRADIMENTO
L'Assistito
Data..... (o chi ne fa le veci)

Baby Giò

PREVENZIONE DELLA DISPLASIA EVOLUTIVA DELL'ANCA

Il **Pannetto morbido Baby Giò** è l'alternativa più funzionale alla pratica comunemente nota come il "doppio pannolino", in quanto l'effetto abduttivo sugli arti svanisce non appena il bebè inumidisce il tradizionale "doppio pannolino". Infatti, il limite di quest'ultimo risiede proprio nell'impossibilità di conservare nel tempo i vantaggi prodotti dalla divaricazione.

Disponibile nelle misure:

- **MISURA UNICA** *Art. 202*: adatta per i bambini dalla nascita fino a 6-7 Kg.
- **OSPEDALIERA**: *Art. 201*: solo per i nati pretermine

LA POSTURA FISIOLOGICA DELL'ANCA DEL NEONATO A RISCHIO DI DISPLASIA EVOLUTIVA

L'importanza di identificare per tempo una possibile displasia dell'anca del neonato è di fondamentale importanza e non va assolutamente sottovalutata, costituendo essa una delle note caratteristiche dell'esame del nuovo nato. L'esame clinico delle anche neonatali non è semplice e va affidato a personale medico con la necessaria esperienza. Per un proficuo esame clinico, il neonato dovrà, infatti, trovarsi in una situazione di appropriato rilassamento muscolare, posizionato disteso sul dorso a ginocchia flesse. La classica manipolazione di Ortolani ci permetterà di accertare una lussazione o sublussazione dell'anca. Inoltre, in fase di rilassamento dovrebbe essere possibile abdurre le anche simmetricamente a 80-90 gradi. Eventuali limitazioni a tali manipolazioni confermeranno una possibile lussazione evolutiva. I fattori di rischio, genetici e ambientali acquisiti, suggeriscono, dal punto di vista anamnestico, la possibile esistenza di un'anca displastica. I fattori di rischio di maggiore interesse neonatologico sono quelli legati ad un ritardato accrescimento intrauterino (small-for-date infants), ad oligoidramnio, a parto podalico o gemellare. Il grado di maturazione dell'acetabolo può oggigiorno essere facilmente definito grazie all'ultrasonografia precoce dell'anca, con relativa valutazione secondo i criteri introdotti dal Prof GRAF. In uno studio retrospettivo effettuato presso la Clinica universitaria di Berna (Svizzera), si è potuto calcolare statisticamente che, in una percentuale relativamente alta di casi a rischio, l'anca del neonato, seppur stabile, non si presentava ben conformata all'ultrasonografia. In particolare, in uno studio del 1992 (AMATO et al Pediatr. Radiol), si ricercava un'eventuale correlazione con la prematurità. I nati pretermine mostrano, infatti, un'ipotonia muscolare fisiologica già alla nascita e, di solito, vengono sistemati nell'incubatrice in posizione ventrale a gambe flesse e divaricate (*frog-lying position*), posizione certamente poco fisiologica soprattutto perché è a carico dei muscoli ileo-psoatici e degli adduttori brevi. Considerata la notevole plasticità dello scheletro neonatale, ancor più se prematuro, e considerata la notevole velocità di sviluppo a questa età, ci si dovrebbe preoccupare sempre più di evitare rischi di malformazioni meccaniche delle anche. L'ambiente liquido intrauterino risulta in tal senso essere protettivo funzionando da cuscinetto e permettendo frequenti cambiamenti di posizione. Alla nascita le articolazioni coxo-femorali del neonato vengono a trovarsi prive di tali protezioni e sottoposte a nuove influenze di pressione e gravità. Vi è il rischio che si sviluppino deformazioni progressive soprattutto nel caso in cui tali sollecitazioni abnormi persistano. Considerando che l'ultrasonografia permette una diagnosi precoce, nuovi approcci terapeutici e profilattici sono stati sviluppati negli ultimi anni allo scopo di intervenire in anticipo, quando, cioè, la rigenerazione ossea ed eventuali ritardi di maturazione possono essere corretti al fine di evitare future possibili lussazioni. In tal senso si sviluppa la serie di prodotti ortopedici pediatrici della LINEA GIO'. Nello specifico, il **Pannetto Baby Giò** nasce dietro suggerimento della classe medico-pediatrica che, da tempo, lamentava la mancanza di un valido ausilio alla corretta e fisiologica maturazione delle articolazioni neonatali, relativamente al periodo cha va dalla nascita al 3° mese di vita. Infatti, è solo introno a questa età che il controllo ecografico è in grado di confermare una maturazione fisiologica e simmetrica delle anche.

È un presidio medico chirurgo conforme alle norme vigenti (Direttiva CEE 94/42, 1° gennaio 1995). Da utilizzarsi sotto

LETTERATURA

- **AMATO M., CLAUS R., HUPPI P.**: *Perinatal hip assessment in very low birth weight infants.* Pediatr Radiol 22:361-362 (1992)
- **AMATO M., CLAUS R., FREI R., SCHNEIDER H.**: *Diagnosi precoce della displasia congenita dell'anca del neonato.* Tribuna Medica Ticinese 55:133-136 (1990)
- **ABDERHALDEN R., AMATO M.**: *Früherfassung der Hüftgelenkdysplasie im Neugeborenenalter. Monatschr Kinderheilkd* 139:471-475 (1991)
- **CLARKE R.**: *Ultrasound screening for hip abnormalities.* Br Med J 293:1026-1029 (1986)
- **GRAF R.**: *Ultraschall Diagnostik bei Säuglingshüftel.* Orthop Prax. 8:583-624
- **ZIEGER M.**: *Ultrasonography of the infant hip. Clinical application.* Pediatr. Radiol. 17:226-232 (1987)

CERTIFICAZIONE

Prof. Dr. med. Maurizio AMATO

Universität Basel – FMH Pädiatrie, Intensivmedizin
Leiter Neonatologie Abteilung
Kinderspital Bruderholz · CH-4101 Bruderholz (BL) SVIZZERA
Tel. 0041 (0)91 9942461

Basilea, 26-11-99

Egregio Signor Orlando,
il Pannetto Baby GIO', della Società POVATEX viene usato dal nostro gruppo di lavoro svizzero in neonatologia già da diversi anni con ottimi risultati clinici ed estrema approvazione da parte dei genitori dei nostri piccoli pazienti. Tale metodo di divaricazione dell'anca viene da noi applicato essenzialmente quale profilassi dell'immaturità articolare che si accompagna per lo più a casi a rischio. In uno studio retrospettivo effettuato presso la Clinica Universitaria di Berna, abbiamo, infatti, potuto calcolare statisticamente che in un gran numero di casi così detti a rischio, l'anca del neonato non è completamente formata. Un intervento profilattico precoce con il Pannetto Baby GIO' ha permesso nella maggioranza dei casi un recupero di maturazione già nei primi mesi di via. Tali nuovi approcci terapeutici sono stati resi possibili dall'introduzione dello screening della displasia dell'anca in epoca neonatale mediante studio ecografico dell'articolazione. La descrizione di tale metodica da parte del Professor GRAF ha costituito una pietra miliare nell'ambito di tale patologia. La classificazione dei vari tipi di anca secondo GRAF è oggigiorno quella ufficialmente accettata a livello mondiale. L'intervento profilattico del Pannetto Baby GIO' o terapeutico con la Mutandina Correttiva GIO' costituisce oggigiorno per noi pediatri un ausilio di non poco valore nel risolvere in modo poco aggressivo e relativamente economico il problema della displasia congenita dell'anca neonatale.

PD Dr. med. Maurizio Amato

stretto controllo medico. La Povatex si esonera da ogni responsabilità in caso di utilizzo improprio o negligente dei propri prodotti
Per ulteriori informazioni - Tel. 0833 62 28 01 - Cell. 347 88 27 311 - Fax 0833 62 55 62 www.povatex.it - e-mail:info@povatex.it

LINEA PEDIATRICA ORTOPEDICA

Mutandina Correttiva

Attraverso l'utilizzo della **Mutandina Correttiva Giò** si favorisce un'adeguata divaricazione delle anche in evoluzione, e, inoltre, si facilita una loro corretta maturazione anche in presenza di eventuale ossificazione tardiva.

COSA PENSANO I PEDIATRI DELLA MUTANDINA GIÒ

"La mutandina GIÒ contribuisce sicuramente ad una buona evoluzione dell'anca del neonato, realizza una posizione utile a stimolare una corretta formazione dell'articolazione ed è ben accettata dal piccolo lattante, perchè non gli procura traumatismi. La mutandina GIÒ è un valido ausilio per noi pediatri e per la mamma".

Disponibile in 3 misure:

- **MISURA 1**: Art. 301 - dalla nascita fino a 5-6kg (divaricazione indicativa 14cm).
- **MISURA 2**: Art. 302 - per bimbi da 6 a 9kg (divaricazione indicativa 16cm).
- **MISURA 3**: Art. 303 - per bimbi da 9 a 15kg (divaricazione indicativa 18cm).

È un presidio medico chirurgo conforme alle norme vigenti (Direttiva CEE 94/42, 1° gennaio 1995). Da utilizzarsi sotto

DESCRIZIONE DELLA "MUTANDINA CORRETTIVA"

Una volta individuati i casi a rischio di DEA è bene intervenire già dai primissimi mesi di vita con l'uso della **Mutandina Correttiva Giò**, studiata per ottenere una modesta divaricazione degli arti inferiori e utile, nell'anca in evoluzione, a favorirne una corretta maturazione. Studi sperimentali hanno dimostrato che la corretta formazione di tutta l'articolazione è condizionata dalla corretta posizione del femore nell'acetabolo: è la testa del femore giustapposta alla cavità acetabolare che funge da stimolo alla formazione della cavità acetabolare stessa, come uno stampo che modella la propria forma in negativo sull'acetabolo. Quando la testa del femore si trova di fronte all'acetabolo, quest'ultimo si formerà in maniera tale da accogliere perfettamente la prima, costituendo, perciò, un'articolazione normale, fisiologicamente conformata; saranno, poi, i legamenti e la capsula articolare a mantenere i capi articolari nella giusta posizione e ad impedire la fuoriuscita della testa femorale dalla cavità articolare.
Invece, se la testa del femore dovesse trovarsi al di fuori dell'acetabolo, si avrebbe la formazione di un'articolazione innaturale e, quindi, un'anca lussata.
È qui che la **Mutandina Correttiva Giò** trova giusta collocazione poiché tiene le cosce in condizione di modesta divaricazione e poiché è stata realizzata proprio per mantenere gli arti inferiori in semiflessione con modesta abduzione delle cosce, pur permettendo tutti i movimenti all'articolazione stessa, senza mai limitarne l'attività motoria spontanea. È importante che questa posizione sia tenuta dal lattante già dai primi mesi di vita quando l'articolazione è ancora modellabile.
Col trascorrere dei mesi, tutta la parte cartilaginea dell'articolazione (sia dell'acetabolo sia della testa femorale) andrà man mano ossificandosi e non sarà più possibile modificare eventuali false posizioni dell'articolazione ormai consolidata.
Per consentire il giusto rapporto tra testa del femore e cavità acetabolare in via di formazione, è necessario che sin dalla nascita le anche siano tenute in abduzione modesta, ossia in modesta divaricazione. Ciò consentirà contemporaneamente una corretta formazione dell'acetabolo ed una giusta ossificazione della testa del femore. La **Mutandina Correttiva Giò**, con all'interno il materiale ortopedico "EVA", appositamente studiato per le sue caratteristiche e dotato di ottima memoria (permette, cioè, un ritorno anche quando è sottoposto a pressioni), concorre a realizzare una modesta divaricazione delle anche senza impedirne i movimenti, permettendo alla testa del femore di esercitare quella pressione fisiologica che è indispensabile alla formazione di un acetabolo normale.
Molte mamme usano, a tal scopo, il "doppio pannolino", ma la divaricazione ottenuta è veramente impercettibile. Pertanto, in commercio si trovano dei divaricatori rigidi che costringono costantemente l'anca in una determinata posizione limitando, però, alcuni movimenti dell'anca. Questa soluzione è necessaria nel trattamento di alcune patologie, me è senz'altro eccessiva nella "prevenzione", quando ci si trova di fronte ad alterazioni spesso fisiologiche, ma che rientrano tra le possibili manifestazioni della normale evoluzione verso "l'anca matura".
La **Mutandina Correttiva Giò** contribuisce sicuramente ad una buona evoluzione dell'anca del neonato, e non ha rischi di sorta, perché realizzata con materiali opportunamente studiati e testati per consentire un'ottima mobilità dell'arto; realizza una posizione utile a stimolare una corretta formazione dell'articolazione, ed è ben accettata dal piccolo lattante, dato che non gli procura traumatismi. Essa consente, inoltre, la personalizzazione del trattamento grazie al fatto di essere disponibile in varie misure e grazie al tipo di "EVA" impiegato al suo interno – semirigido o rigido –, in base alle necessità terapeutiche cui la Mutandina deve assolvere.

BIBLIOGRAFIA ESSENZIALE

1. **GRAF R.**: *Sonographic Diagnosis of the Hip Dysplasia and Hip Dislocation*. In: Congenital Hip Dislocation: Today. Roma, CIC Ed. Internazionali, 1988;
2. *Lussazione congenita dell'anca: screening o no?* Medico e bambino XI (5): 39, 1992.

stretto controllo medico. La Povatex si esonera da ogni responsabilità in caso di utilizzo improprio o negligente dei propri prodotti
Per ulteriori informazioni - Tel. 0833 62 28 01 - Cell. 347 88 27 311 - Fax 0833 62 55 62 www.povatex.it - e-mail:info@povatex.it

GiO Salopette CORRETTIVA

La più sicura ed efficace alternativa alle terapie tradizionali della displasia e lussazione dell'anca nei primi mesi di vita del neonato.

Disponibile in 4 misure:

MISURA 0: (indicativamente per bimbi con nascita pretermine) divaricazione indicativa ○14 o ○16 cm.
Art. 400

MISURA 1: divaricazione indicativa ○18 o ○20 cm.
Art. 401

MISURA 2: divaricazione indicativa ○20 o ○22 cm.
Art. 402

MISURA 3: divaricazione indicativa ○22 o ○24 cm.
Art. 403

NUOVI METODI PER UNA TERAPIA PRECOCE

La **Salopette Correttiva Giò** si presenta come la più sicura ed efficace alternativa alle terapie tradizionali riguardanti la displasia e la lussazione dell'anca. La salopette trova applicazione prevalentemente in neonati fino a 3 mesi di vita che presentano tipologie di anca (secondo la classificazione elaborata dal Prof. GRAF e divenuta standard internazionale). La **Salopette Correttiva Giò** mantiene le anche in condizione di contrazione ideale. La peculiarità del presidio è che consente il libero movimento di rotazione dell'anca, permettendo, attraverso una stimolazione fisiologica, la corretta maturazione della cavità acetabolare, con conseguente riduzione dei tempi di terapia. La **Salopette Correttiva Giò** si compone di un corpetto in cotone, di una tasca interna e di un cuscino divaricatore in materiale ortopedico EVA (la salopette è completa di due cuscini divaricatori di misura progressiva). La tasca interna, previo inserimento del materiale ortopedico, viene fissata all'interno del corpetto in corrispondenza delle fascette in velcro. La misura del materiale ortopedico sarà consigliata dal medico in base alla distanza tra i cavi poplitei, misurata in condizione di anche flesse ed abdotte. La salopette va indossata al di sopra del tradizionale pannolino usa e getta, le cui funzionalità non vengono minimamente sminuite, chiudendo semplicemente le fascettine laterali in velcro, in modo tale che la salopette aderisca al tronco del bimbo, e poi si fissano le bretelle con la giusta tensione.

NEONATI FINO A 3 MESI	IIA	nessun controllo
	IIC	RX con salopette per controllare la centrazione delle anche da eseguire dopo 14 giorni circa dall'applicazione
NEONATI TRA 3 E 6 MESI	IIB e IIC	RX con salopette per controllare la centrazione delle anche da eseguire dopo 14 giorni circa dall'applicazione

È un presidio medico chirurgo conforme alle norme vigenti (Direttiva CEE 94/42, 1° gennaio 1995). Da utilizzarsi sotto

Divaricatore Dinamico

Ideal Graf - tipo 2

Il **"Divaricatore DINAMICO"** è un presidio ortopedico realizzato per i casi di Displasia evolutiva dell'anca e Lussazione, per trattamento precoce del neonato, a partire dal 1° giorno di vita fino al termine della terapia. Attraverso l'utilizzo del **Divaricatore DINAMICO** si assicura:

1) Una maggiore flessione iniziale, con una graduale divaricazione;

2) Un sicuro impedimento ad un'eventuale estensione esagerata delle gambe.

Divaricatore incrociato

Divaricatore non incrociato

Disponibile in 3 misure:

- **MISURA 0**: dalla nascita fino alla 6ª settimana torace bimbo 45-52 cm
  Art. 600
- **MISURA 1**: dalla 6ª alla 9ª settimana torace bimbo 52-58 cm
  Art. 601
- **MISURA 2**: dalla 9ª settimana in poi torace bimbo 55-62 cm
  Art. 602

Le misure vanno prese sopra i vestiti

Divaricatore Dinamico

Ideal Graf - tipo 2

Attraverso la moderna tecnica della diagnosi per ecografia, è possibile evidenziare alcune immaturità delle anche e atri disturbi correlati ad esse (displasia e lussazione) fin dai primi mesi di vita del neonato.
È possibile, quindi, intervenire precocemente con alcuni tutori ortopedici che aiutano la post-maturazione delle anche stesse (tipo IIc stabil – IIa- e IIb).
Il **Divaricatore DINAMICO**, nella posizione "da seduto", evita una pressione eccessiva della testa femorale sulla cavità acetabolare e, quindi, evita qualsiasi divaricazione eccessiva senza ostacolare alcun movimento spontaneo del neonato.
I cosciali si possono eventualmente incrociare e non, in base al trattamento richiesto, consentendo di regolare i livelli di divaricazione.
La posizione dei cosciali viene definita dallo specialista ortopedico e segnata sul divaricatore stesso per facilitare ai genitori le periodiche operazioni di cambio.
La fodera è lavabile a 30°; il materiale interno deve essere estratto prima del lavaggio.
Il **Divaricatore DINAMICO** è realizzato con materiali anallergici, cotone all'esterno e materiale morbido espanso all'interno.

BIBLIOGRAFIA

Manuale di ecografia dell'anca infantile – Immagine ecografica Diagnosi Terapia; R. GRAF, M. De PELLEGRIN, P. FARKAS, K. LERCHER, C. TSCHAUNER; Ed. C.S.H. – Centro Studi Humana (2001).

Divaricatore

Superior Graf

Il Divaricatore Superior Graf è il tutore gradito all'ambiente dell'ortopedia pediatrica in quanto è indicato nel trattamento delle forme di anche con deficit di maturazione e/o criticità di Tipo II c, Tipo III e Tipo IV della classificazione secondo Graf.

Disponibile in 4 misure:

- ☐ **MISURA X0** ***Art. 500X***
  Per bimbi molto piccoli
- ☐ **MISURA 0** ***Art. 500***
  Per bimbi dalla nascita fino alla 6ª settimana circa.
  Torace bimbo 45-52 cm
- ☐ **MISURA 1** ***Art. 501***
  Per bimbi dalla 6ª alla 9ª settimana circa.
  Torace bimbo 52+58 cm
- ☐ **MISURA 2** ***Art. 502***
  Per bimbi dalla 9ª settimana circa in poi
  Torace bimbo 55-62 cm

BIBLIOGRAFIA

Manuale di ecografia dell'anca infantile – Immagine ecografica Diagnosi Terapia; R. GRAF, M. De PELLEGRIN, P. FARKAS, K. LERCHER, C. TSCHAUNER; Ed. C.S.H. – Centro Studi Humana (2001).

stretto controllo medico. La Poveiex si esonera da ogni responsabilità in caso di utilizzo improprio o negligente dei propri prodotti
Per ulteriori informazioni - Tel. 0933 93 29 01 - Cell. 347 06 27 311 - Fax 0933 62 65 62 www.poveiex.it - e-mail: info@poveiex.it

SonoQuick e SonoGuide

IDEAL GRAF Precisione e Sicurezza

... sono i nuovi strumenti che rispondono alle esigenze del campo dell'ecografia infantile

SonoQuick

Posizionatore Ecografico Ideal Graf

SonoQuick è un posizionatore dotato di sistemi di fissaggio e di posizionamento studiati nei minimi particolari per garantire condizioni ideali nel corso dell'ecografia.

Su questo posizionatore il neonato rimane fermo nella corretta posizione senza aver bisogno dell'assistenza di una terza persona, poichè la pressione laterale che blocca i movimenti del bimbo aumenta proporzionalmente al peso dello stesso, e ciò consente al medico di effettuare una visita rapida e una diagnosi precisa e senza errori.

Facilmente lavabile e realizzato con materiali di alta qualità, frutto delle più avanzate tecnologie in materia, il posizionatore **SonoQuick** offre al medico la più completa libertà nei movimenti.

SonoGuide

Braccio-guida per Sonda Ecografica

Il supporto guida per sonda ecografica **SonoGuide** si fissa alla base del posizionatore ecografico **SonoQuick.** Durante l'ecografia, cioè mentre il medico è intento ad osservare ed analizzare i dati su monitor, il braccio-guida consente di eseguire movimenti precisi, evitando qualsiasi tipo di errore nella diagnosi.

Esso è adattabile alle più comuni sonde ecografiche e permette una presa ottimale.

Il materassino estraibile è un accessorio avvolgente realizzato in materiale viscoelastico lavabile, e può essere acquistato anche separatamente come ricambio.

POVATEX s.a.s.
CE prodotti brevettati MADE IN ITALY

Per ulteriori informazioni - Tel. **0039 (0)833 62 28 01** - Fax **0833 62 55 62**
www.povatex.it - e-mail: **info@povatex.it** cell. **347 88 27 311**
www.corsodiecografiadellancaneonatale.it